

УДК- 616.12-008

Р. С. Богачев

ОСОБЕННОСТИ РЕМОДЕЛИРОВАНИЯ СЕРДЦА И СОСУДОВ В ОЦЕНКЕ ОСТАТОЧНОГО РИСКА У БОЛЬНЫХ ИНФАРКТОМ МИОКАРДА

5

Рассматривается новое понятие для оценки течения инфаркта миокарда (ИМ) – остаточный риск. Отмечается, что в острый период инфаркта миокарда у большинства больных выявлены признаки ремоделирования миокарда с преобладанием сочетания дилатации полостей и гипертрофии левого желудочка (ЛЖ). У трети больных нарушение эндотелиальной функции сочетается с ремоделированием миокарда, что объясняет большую частоту сохранения ангинозных болей и развитие признаков хронической сердечной недостаточности (ХСН). Стойкое ремоделирование связано с нарушенной эндотелий-зависимой вазодилатацией (ЭЗВД), которая у значительной части больных носит характер парадоксальной вазоконстрикции. Сочетание этих изменений во многом определяет степень остаточного риска после перенесенного ИМ. Кроме стандартной терапии в постинфарктном периоде лечение должно быть направлено на коррекцию процессов ремоделирования сосудов и миокарда, что предупредит развитие отдаленных осложнений.

The author uses the notion of residual risk for the assessment of myocardial infarction (MI). In the acute phase of myocardial infarction, the majority of patients have remodelling of the myocardium with a predominant combination of cavity dilatation and hypertrophic left ventricle. One third of patients having endothelial dysfunction have remodelling of the myocardium. It explains a greater frequency of angina pectoris and the development of heart failure symptoms. Persistent remodelling is associated with impaired endothelium-dependent vasodilation; a significant number of patients develop paradoxical vasoconstriction. A combination of these factors largely determines the degree of residual risk after myocardial infarction. In addition to standard therapy, post-MI therapy should be aimed at correcting the remodelling of blood vessels and the myocardium. It will prevent the development of delayed complications.

Ключевые слова: инфаркт, остаточный риск, ремоделирование сердца и сосудов.

Key words: a heart attack, residual risk, remodeling heart and vessels.

Введение

Использование инновационных методов лечения инфаркта миокарда (ИМ) способствует снижению летальности в острый период течения заболевания, однако восстановление проходимости инфаркт-за-



висимой артерии не уменьшает риск развития осложнений в постинфарктном периоде. Перед кардиологом всегда стоят проблемы предупреждения осложнений в первый год после перенесенного ИМ и тактики ведения больных на основании объективных данных. В постинфарктном периоде продолжается процесс ремоделирования сердца и сосудов, сохраняется риск дестабилизации имеющихся в коронарных сосудах бляшек [1; 2]. В настоящее время внедряется новое представление для оценки течения ИМ — остаточный риск. Несомненно, при анализе остаточного риска имеет значение ряд факторов: размер ИМ, локализация, характер осложнений в острый период, степень восстановления коронарного кровотока, состояние неинфарктзависимых артерий. Не меньшее значение имеют показатели вторичного ремоделирования миокарда, эндотелиальные нарушения и ремоделирование сосудов, которые в большой степени определяют особенности гемодинамики и отдаленный прогноз рисков развития поздних осложнений ИМ [5].

Материал и методы

Обследовано 105 больных инфарктом миокарда в возрасте до 60 лет (средний возраст 49,4 года). У 75 % из них отмечены Q и QSIM, подтвержденные клинически, ЭКГ и тропониновым тестом. У 65 % диагностирован ИМ передней стенки, у 35 % — нижней. У большинства больных (75 %) инфаркту предшествовала артериальная гипертония. Всем обследованным проведено ультразвуковое сканирование артерий брахиоцефальной области, функциональная проба с реактивной гиперемией плечевой артерии, эхокардиография. Оценка эндотелий-зависимой вазодилатации проводилась по методике Д.С. Целермайер (D.S. Celermajer) с соавторами 1992 г. По величине эндотелий-зависимой вазодилатации (ЭЗВД) больные разделены на группы с нормальной, сниженной и вазоконстрикторной реакцией.

При ЭхоКГ измерения производили в трех основных режимах — одномерном, двухмерном и в импульсно-волновом. Ультразвуковое сканирование сердца проводилось в остром периоде ИМ и в постинфарктном периоде, через 6 месяцев. Отмечены следующие типы ремоделирования ЛЖ: концентрическое ремоделирование, концентрическая гипертрофия, эксцентрическая гипертрофия. Сократимость ЛЖ оценивали по методу Симпсона; диастолическую функцию ЛЖ — по виду трансмитрального диастолического потока крови в доплеровском режиме. Всем больным выполнена коронарография; учитывались частота и распространенность окклюзий коронарных артерий, их локализация, степень стенозирования.

Лечение в остром периоде инфаркта миокарда проводилось по стандартам и включало: анальгетики, кислород, тромболизис, антиагреганты (аспирин, клопидогрель), бета-адреноблокаторы, ингибиторы



АПФ, статины. Стентирование выполнено 76 % больных. В постинфарктном периоде все пациенты получали антиагреганты, ингибиторы АПФ, бета-адреноблокаторы, статины.

Результаты и обсуждение

При ультразвуковом исследовании брахиоцефальных артерий у всех пациентов найдены атеросклеротические бляшки. У большинства с некротическим стенозированием в среднем до 29%; у каждого десятого отмечены гемодинамически значимые бляшки со стенозированием более 50 %. При динамическом исследовании через полгода количество бляшек осталось прежним.

При коронарографии у 23,3 % больных отмечено поражение одной ветви, у 32,2 % выявлено поражение двух сосудов, у 44,5 % – поражение трех ветвей. Преобладание одно- и двухсосудистого поражения сочеталось с субтотальным стенозированием у 76,5 % больных. Особенности ЭЗВД у больных представлены на рисунке 1.

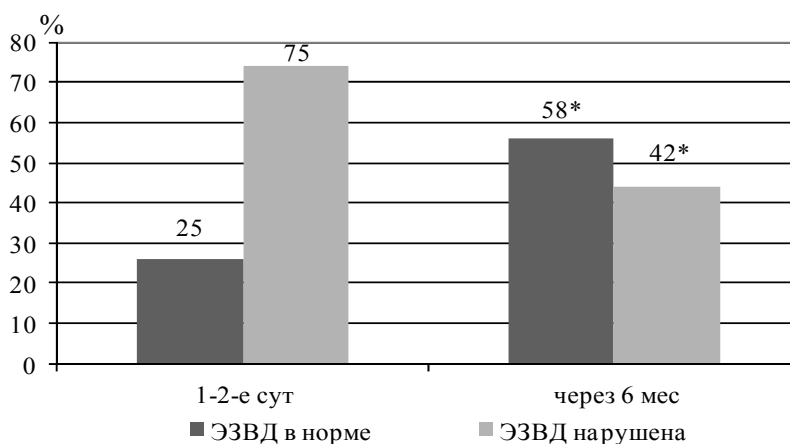


Рис. 1. Динамика ЭЗВД у больных ИМ в остром и постинфарктном периодах

Результаты исследования показали значительные нарушения ЭЗВД в острый период ИМ. Нормальные показатели отмечены только у четверти больных. При исследовании через 6 месяцев достоверно увеличилось количество больных с нормальной ЭЗВД ($p < 0,05$).

Анализ особенностей нарушений ЭЗВД показал, что у 34 % больных в остром периоде ИМ была парадоксальная вазоконстрикторная реакция. При контрольном исследовании через 6 месяцев количество больных с вазоконстрикторной реакцией уменьшилось с 34 до 28 % ($p > 0,05$).



При ЭхоКГ в острый период у большинства больных выявлены изменения основных ультразвуковых параметров миокарда: дилатация полостей и гипертрофия левого желудочка (рис. 2).

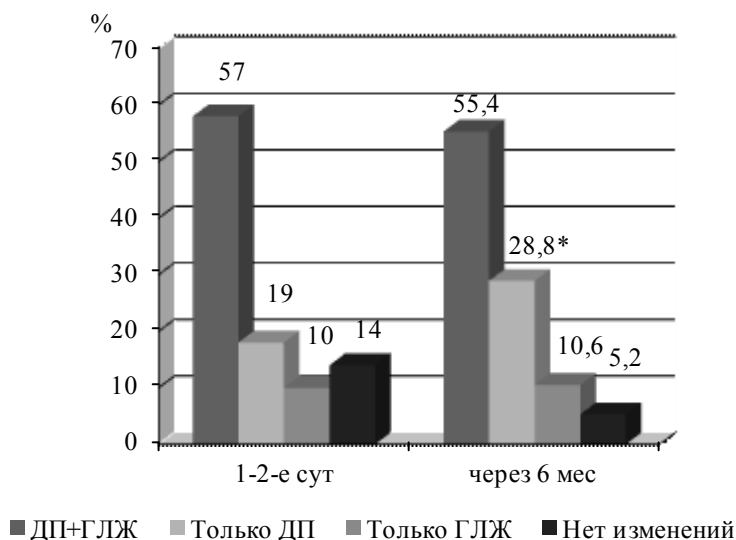


Рис. 2. Характер и динамика ремоделирования миокарда: ГЛЖ – гипертрофия левого желудочка, ДП – дилатация полостей

Как видно из рисунка 2, в остром периоде ИМ у значительного числа больных выявлены признаки ремоделирования миокарда с сочетанием дилатации полостей и гипертрофии ЛЖ. Через 6 месяцев количество обследуемых без признаков ремоделирования уменьшилось за счет достоверного увеличения числа больных с признаками дилатации полостей. У 14 % пациентов признаков структурного ремоделирования миокарда не выявлено, но у половины из них отмечена изолированная диастолическая дисфункция, которая сохранялась и через 6 месяцев. Типы ремоделирования миокарда представлены в таблице.

Типы ремоделирования у больных ИМ (n = 105) в остром периоде

Тип ремоделирования	Наличие ремоделирования у больных, %
Концентрическое ремоделирование	24
Концентрическая гипертрофия	38
Эксцентрическая гипертрофия	8
Нет изменений	30

Оценка типов ремоделирования при нарушенной ЭЗВД показала, что через 6 месяцев увеличилось число больных с концентрическим ремоделированием при уменьшении частоты концентрической гипер-



трофии. Количество больных с эксцентрической гипертрофией и без признаков ремоделирования не изменилось. Динамическое исследование через 6 месяцев показало сохранение гипертрофии ЛЖ. Значительные структурно-геометрические изменения не привели к нарушению сократительной способности миокарда в остром периоде: более чем у четверти больных фракция выброса оставалась в пределах 45 %.

Анализ течения ИМ за 6 месяцев показал, что несмотря на стандартную терапию, у 25 % больных появились признаки хронической сердечной недостаточности. У данных пациентов сохранялась гипертрофия миокарда, которая сочеталась с вазоконстрикторной формой ЭЗВД.

Таким образом, в остром периоде у 75 % больных выявлено нарушение эндотелий-зависимой дилатации, у трети обследованных отмечена парадоксальная вазоконстрикция артерии. Очевидно, что у ряда пациентов нарушение эндотелиальной функции является стойким и сочетается с ремоделированием миокарда, что объясняет развитие признаков ХСН по диастолическому варианту. Вероятно, это связано с тем, что у большинства больных ИМ развился на фоне длительно существующей тяжелой АГ, большого объема поражения миокарда и преобладания многососудистых поражений коронарных артерий.

Для оценки степени остаточного риска кроме учета традиционных факторов риска ИБС важно принимать во внимание характер изменений неинфаркт- и инфаркт-зависимых артерий, особенности ЭЗВД, характер ремоделирования миокарда. Тяжесть ремоделирования связана с нарушением ЭЗВД в виде парадоксальной вазоконстрикции. Сочетание этих изменений во многом определяет степень остаточного риска после перенесенного ИМ.

Поражение периферических и коронарных сосудов и ремоделирование миокарда у больных инфарктом определяет тактику терапии в постинфарктный период, которая должна не только предупредить развитие повторного ИМ, но и быть направлена на коррекцию процессов ремоделирования сосудов и миокарда, что снизит степень остаточного риска. В базисной терапии наиболее обоснованным называется воздействие на эндотелий и миокард [3; 4]. Стойкая вазоконстрикторная реакция является риском формирования хронической сердечной недостаточности. Использование препаратов, нормализующих эндотелиальную дисфункцию и влияющих на ремоделирование миокарда, позволит успешно осуществлять вторичную профилактику и нивелировать опасность остаточного риска после перенесенной коронарной катастрофы.

Список литературы

1. Mendis S., Thygesen K., Kuulasmaa K. et al. World Health Organization definition of myocardial infarction: 2008–09 revisio // International Journal of Epidemiology. 2011. Vol. 40. P. 139–146.
2. Thygesen K., Alpert J. S., White H. D. Joint ESC/ACCF/AHA/WHF Task Force for the Redefinition of Myocardial Infarction. Universal definition of myocardial infarction // Circulation. 2007. Vol. 116. P. 2634–2653.



3. Rodriguez-Granillo G.A. Long-term effect of perindopril on coronariaterosclerosis progression (from the perindopril/ s Prospective Effect on Coronariaterosclerosis by Angiography and Intravascular Ultrasound Evaluation [PERSPECTIVE] // The American Journal of Cardiology. 2007. Vol. 100. P. 159–163.

4. Трухан Д.И., Тарасова Л.В. Оптимизация лекарственной терапии ишемической болезни сердца и артериальной гипертензии: выбор ингибитора ангиотензинпревращающего фермента // Системные гипертензии. 2014. Т. 11, №1. С. 73–77.

5. Чернявская Т.К. Современные подходы к диагностике и коррекции эндотелиальной дисфункции у пациентов с артериальной гипертензией // Лечебное дело. 2013. №2. С. 118–130.

Об авторе

Роберт Стефанович Богачев — д-р мед. наук, проф., Балтийский федеральный университет им. И. Канта, Калининград.

E-mail: robcm@rambler.ru

About the author

Prof. Robert Bogachev, I. Kant Baltic Federal University, Kaliningrad.

E-mail: robcm@rambler.ru

УДК 618.145-007.61+618.45-006.66]-085.357:616-079:57.088

А. И. Пашов, Е. Н. Сивова, А. К. Кириченко

КОНСЕРВАТИВНАЯ ТЕРАПИЯ АТИПИЧЕСКОЙ ГИПЕРПЛАЗИИ И ВЫСОКОДИФФЕРЕНЦИРОВАННОЙ АДЕНОКАРЦИНОМЫ ЭНДОМЕТРИЯ: ИММУНОГИСТОХИМИЧЕСКИЕ АСПЕКТЫ

В проспективном когортном исследовании приведены результаты консервативного комплексного лечения сложной атипической гиперплазии эндометрия и эндометриальной карциномы высокой степени дифференцировки без инвазии миометрия у женщин репродуктивного возраста с нереализованной детородной функцией. Оценена эффективность комплексного комбинированного лечения агонистами гонадотропного рилизинг-гормона (ГнРГ) и внутриматочной левоноргестрел-рилизинг-системой. У всех пациенток при проведении проспективного когортного исследования были изучены иммуногистохимические маркеры в соскобах эндометрия до и после лечения с использованием панели антител: ER, PR, Ki-67, vcl-2, E-cadherin. Полный ответ на лечение был достигнут в 100 % случаев. С 2008 г. по настоящее время у пролеченных пациенток рецидива заболевания не выявлено, пятилетняя выживаемость составила 100 %. У 15 (30 %) пациенток наступила спонтанная беременность. Консервативная медикаментозная терапия агонистами ГнРГ и внутриматочной левоноргестрел-рилизинг-системой показала высокую эффективность у пациенток с атипической гиперплазией и высокодифференцированной аденокарциномой эндометрия.