

И. В. Алексеева, В. С. Гордова

СЛУЧАЙНОЕ ВЫЯВЛЕНИЕ ЛИПОМЫ СЕРДЦА

Приведен клинический случай: у женщины (57 лет), направленной на эхокардиографию по поводу нарушения ритма, была случайно выявлена липома сердца, что представляет интерес в связи с редкостью данной патологии среди заболеваний сердечно-сосудистой системы. Оперативное лечение не было проведено по причине высокого риска для жизни пациентки. Случай демонстрирует важность соблюдения стандарта специализированной медицинской помощи при фибрилляции и трепетании предсердий.

In this work, we present a clinical case. A woman (57 y. o.) was referred to echocardiography because of arrhythmia and a cardiac lipoma was accidentally detected. This case is of interest due to the rarity of this cardiovascular disease. The patient was not treated surgically because of high risks associated with such a treatment. This case emphasizes the importance of meeting the standards of specialized medical care when atrial fibrillation and flutter are concerned.

Ключевые слова: липома, опухоль сердца, фибрилляция и трепетание предсердий, хирургическое лечение.

Keywords: lipoma, heart tumour, atrial fibrillation and flutter, surgical treatment.

Введение

Опухоли сердца — это расположенные в миокарде или перикарде патологические образования, которые способны к самостоятельному росту и имеют при этом аномально клеточный состав. Среди опухолей выделяют первичные, развитие которых изначально связано с миокардом или перикардом, и вторичные — метастазы внесердечных опухолей [4; 8]. Первичные опухоли сердца редки, по литературным данным они выявляются в 0,001–0,003 % случаев от общего количества патологоанатомических секций, при этом подавляющая часть — это доброкачественные опухоли. К ним относятся фибромы, липомы, рабдомиомы, лейомиомы, тератомы, миксомы. Доля последних в структуре первичных опухолей сердца занимает первое место [4; 7; 8]. Первичные злокачественные новообразования сердца — это саркомы, лимфомы и злокачественные миксомы; вторичные опухоли сердца всегда злокачественные и встречаются гораздо чаще первичных [1].

Современные методы визуализации в определении опухолей сердца обладают разной степенью диагностической эффективности, которая сама по себе достаточно высока, и лучевая семиотика различных новообразований сердца для каждого метода исследования представля-



ет отдельный интерес [3]. Диагностические методы позволяют выявить первичные опухоли сердца даже у плода во втором триместре беременности [9], и своевременно выполненные оперативные вмешательства надолго стабилизируют функциональное состояние больных, улучшают качество жизни и увеличивают ее продолжительность, но и в области ранней диагностики, и в области выбора метода оперативного лечения [1; 9; 10] не все вопросы можно считать решенными, потому что тактика хирургического лечения зависит от многих факторов. При этом величина образования, его подвижность, состояние клапанного аппарата и наличие сопутствующей сердечной патологии определяются методами лучевой диагностики [2].

Однако для того чтобы провести нерутинное диагностическое исследование, например ультразвуковую диагностику, требуется обоснование, именно на этом этапе и возникают проблемы.

Опухоли сердца трудно диагностировать, потому что для них не существует патогномичных симптомов, при этом клинические проявления опухолей довольно разнообразны и зависят от многих факторов: локализации в области сердца, расположения относительно сосудов, размера опухоли и ее гистологической природы. Так, крупного размера опухоли, дающие инфильтративный рост, клинически можно выявить позже, чем новообразования меньшего размера, но вызывающие обструкцию кровотока [4]. Разную клиническую картину можно наблюдать при опухолях левого и правого предсердия. Интересно, что последние в большинстве случаев никак клинически могут вообще не проявляться, их практически невозможно выявить при объективном осмотре, симптоматика появляется только тогда, когда опухоль достигнет больших размеров [4]. Такими же свойствами, отсутствием клинических признаков до достижения больших размеров обладают и липомы, доброкачественные опухоли с хорошо выраженной капсулой, которые встречаются в любом возрасте и частота которых не зависит от половой принадлежности пациента. Вклад их в общую структуру доброкачественных опухолей сердца невелик и составляет пятую часть [4]. Липомы растут медленно, при этом при достижении больших размеров субэндокардиальные липомы приводят к обструкции, субэпикардиальные — к сдавлению сердца и перикардиальному выпоту, интрамуральные — к нарушению ритма и проводимости. Появление соответствующих клинических симптомов позволяет случайно обнаружить липомы и подтвердить диагноз с помощью методов лучевой диагностики, однако размер опухолей к этому времени настолько велик, что нарушается сердечный ритм [4; 5; 7; 8].

Помимо изложенных выше причин, по которым липомы диагностируются на поздних сроках, есть и еще одна, заслуживающая внимания — это недостаточная осведомленность врачей.

Цель статьи — охарактеризовать клинический случай случайной поздней диагностики липомы сердца.

Клинический случай. Пациентка Р., 57 лет, обратилась в мае 2013 г. в консультативную поликлинику Республиканского кардиологическо-



го диспансера (РКД) с жалобами на ноющие боли в грудной клетке и за грудиной вне связи с физической нагрузкой, одышку при ходьбе на расстояние 300 метров.

Из анамнеза заболевания: по амбулаторной карте выявлена постоянная форма фибрилляции предсердий с 2004 г. по электрокардиограмме, нарушения ритма субъективно не ощущала, за медицинской помощью не обращалась.

С 2012 г. отмечала эпизоды повышения артериального давления до 160/100 мм рт. ст., сопровождающиеся головной болью в затылочной области, головокружением, по поводу чего обратилась к терапевту по месту жительства. Назначена терапия: дигоксин (0,00025 мг в сутки), метопролол (100 мг в сутки), индапамид (2,5 мг в сутки).

В апреле 2013 г. обратилась к врачу общей практики по месту жительства, там же была назначена и впервые проведена эхокардиография, выявлено образование средостения, затрагивающее правое предсердие: в полости правого предсердия лоцировалось объемное образование неоднородной структуры, занимающее всю полость правого предсердия до фиброзного кольца трикуспидального клапана, с прорастанием в верхнюю треть межпредсердной перегородки, неподвижное, с нечеткими контурами.

С этими результатами была направлена в Республиканский онкологический диспансер, где наличие образования было подтверждено при проведении компьютерной томографии. Госпитализирована в Республиканский онкологический диспансер, где была проведена диагностическая торакотомия. При ревизии выявлено увеличение правого предсердия, обнаружена пульсирующая опухоль, при дальнейшей ревизии произошел надрыв области устья нижней полой вены до 5 мм. Выполнена биопсия образования, при гистологическом исследовании диагностирована липома. Опухоль была признана неоперабельной. Клинический диагноз: D15.1. Липома правого предсердия. Осложнения: ХСН IIА ФК III. Легочная гипертензия I степени. Постоянная тахिनормосистолическая форма фибрилляции предсердий. Сопутствующий диагноз: гипертоническая болезнь, стадия II, достигнуто целевое АД, риск очень высокий.

Через месяц после операции состояние пациентки удовлетворительное. Кожные покровы физиологической окраски. Периферических отеков нет. ИМТ 25. Перкуторно по всем легочным полям ясный легочный звук, в легких дыхание жесткое, хрипов нет. Границы относительной тупости сердца: правая — на 1 см снаружи от правого края грудины, верхняя — по второму межреберью, левая на 1 см снаружи от срединно-ключичной линии. АД на руках 130/80 мм рт. ст. Тоны сердца приглушены, аритмичные, систолический шум на верхушке и по левому краю грудины, средняя ЧСС — 78 уд./мин, пульс 76 уд./мин. Живот мягкий, безболезненный. Печень пальпируется по краю реберной дуги. Симптом «поколачивания» отрицателен с обеих сторон. Стул и диурез без нарушений.

В ноябре 2013 г. пациентка была проконсультирована в НМЦХ им. Н.И. Пирогова Минздрава России. Академик Ю.Л. Шевченко рекомендовал выполнить дообследование в объеме ангиопульмонографии, мультиспиральной компьютерной томографии. При компьютерной томографии грудной полости выявилось следующее: объем и воздушность правого легкого уменьшена, средняя доля коллабирована, средостение смещено вправо. В правых отделах средостения определяется липома огромных размеров: $17 \times 11 \times 21$ см. Образование не отделимо от сердца. При внутривенном контрастном усилении правое предсердие подавлено опухолью, контрастный препарат с кровью неравномерно изливается в патологическое образование. Кроме того, опухоль не отделима от восходящего отдела аорты, легочного ствола, легочных вен справа (рис.).

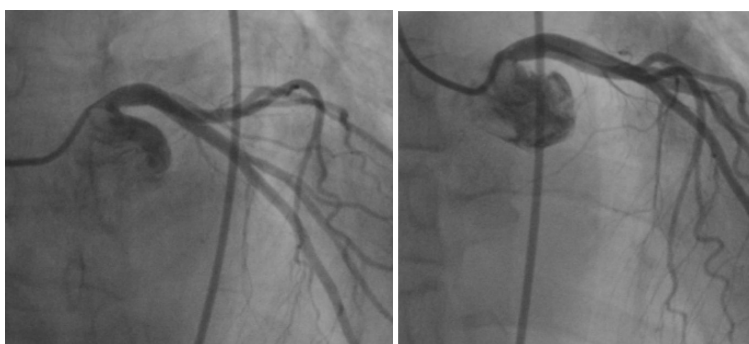


Рис. Излитие контраста в патологическое образование сердца. Исследование выполнено на стационарном ангиографическом комплексе *Philips Pulsera*

Кроме того, в области S7 правого легкого определяется булла размером $1,2 \times 2,4$ см. В S3 — мешотчатые бронхоэктазы диаметром до 0,8 см, в плевральных полостях жидкость, воздух не определяется. Трахея, бронхи прослеживаются до субсегментарных отделов, проходимы. В костях на уровне исследования деструктивных изменений не выявляется.

С результатами дообследований пациентка повторно проконсультирована академиком РАМН Ю.Л. Шевченко. Цитата из выписки: «Учитывая расположение опухоли в интимной близости от магистральных сосудов, а также доброкачественный характер новообразования, риск выполнения операции многократно превышает возможный положительный эффект хирургического лечения». Рекомендовано дальнейшее наблюдение кардиолога.

В настоящее время пациентка наблюдается в Республиканском кардиологическом диспансере. Последняя явка — в марте 2018 г. Данные физикального осмотра, эхокардиоскопии 2018 г. без динамики.

Приведенный случай демонстрирует позднюю диагностику опухоли сердца: между впервые выявленным нарушением ритма (2004) и обнаружением опухоли средостения по данным эхокардиоскопии (2013) прошло девять лет. Можно объяснить это тем, что в приказе Министер-



ства здравоохранения и социального развития РФ №698 «Об утверждении стандарта медицинской помощи больным мерцательной аритмией» от 5 сентября 2006 г. рекомендовалось назначать эхокардиоскопию в 10 % случаев, а в приказе от 28 декабря 2012 г. №1622н «Об утверждении стандарта специализированной медицинской помощи при фибрилляции и трепетании предсердий» — в 100 % случаев [6; 7].

Обязательное назначение данного метода исследования позволяет не только выработать тактику лечения при интактном миокарде (определение конечного систолического размера и объема левого предсердия для решения вопроса о восстановлении синусового ритма), но и исключить некоторые нозологии (инфаркт миокарда, наличие опухолей и кардиомиопатий). Изменение стандарта медицинской помощи, безусловно, способствует раннему выявлению опухолей сердца на той стадии их развития, когда они еще поддаются оперативному лечению.

Вывод

Таким образом, своевременное назначение обследования с применением методов лучевой диагностики — это одна из задач, стоящих перед врачами-кардиологами, от грамотного и взвешанного решения которой, в случае с опухолями сердца, зависит продолжительность и качество жизни пациентов.

Список литературы

1. Андрущук В. В., Островский Ю. П., Жарков В. В. и др. Хирургические вмешательства у пациентов с первичными злокачественными опухолями сердца // Новости хирургии. 2017. Т. 25, №1. С. 60 – 70.
2. Кипренский А. Ю., Нечаенко М. А., Кузнецова Л. М., Фёдоров Д. Н. Диагностика и хирургическое лечение немиксоматозных опухолей клапанов сердца // Казанский медицинский журнал. 2014. Т. 95, №6. С. 821 – 830.
3. Конради Ю. В., Рыжкова Д. В. Лучевая диагностика опухолей сердца // Трансляционная медицина. 2015. Т. 2, №4. С. 28 – 40.
4. Мирончик Е. В., Пырочкин В. М. Опухоли сердца // Журнал Гродненского государственного медицинского университета. 2017. №1. С. 87 – 93.
5. Об утверждении стандарта специализированной медицинской помощи при фибрилляции и трепетании предсердий : приказ Министерства здравоохранения Российской Федерации от 28 декабря 2012 г. №1622н. Доступ из справ.-правовой системы «КонсультантПлюс».
6. Об утверждении стандарта медицинской помощи больным мерцательной аритмией : приказ Министерства здравоохранения и социального развития Российской Федерации от 5 октября 2006 г. № 698. Доступ из справ.-правовой системы «КонсультантПлюс».
7. Рафаели Т. Р., Исаева И. В., Арабаджян И. С. и др. Редкий случай двойной липомы правого предсердия // Международный журнал интервенционной кардиоангиологии. 2011. №25. С. 33 – 35.
8. Таричко Ю. В., Черкасов И. Ю., Безотечество В. Е., Доронин С. В. Первичные опухоли сердца // Вестник РУДН. Сер.: Медицина. 2001. №1. С. 61 – 67.



9. Шевченко Е.А., Марченко Н.П. Пренатальная диагностика липомы сердца // Пренатальная диагностика. 2015. Т. 14, №3. С. 234–237.

10. Шевченко Ю.Л., Попов Л.В., Зайнидинов Ф.А. и др. Хирургическое лечение пациента с гигантской миксомой левого предсердия // Вестник национального медико-хирургического центра им. Н.И. Пирогова. 2009. Т. 4, №1. С. 136–137.

Об авторах

Ирина Валерьевна Алексеева — врач-кардиолог, Республиканский кардиологический диспансер Минздрава Чувашской Республики, Россия.

E-mail: irina011981@gmail.com

Валентина Сергеевна Гордова — канд. мед. наук, доц., Балтийский федеральный университет им. И. Канта, Россия.

E-mail: VGordova@kantiana.ru

The authors

Irina V. Alekseeva, Cardiologist, Republican Cardiological Centre of the Ministry of Health of Chuvashia, Russia.

E-mail: irina011981@gmail.com

Dr Valentina S. Gordova, Associate Professor, Immanuel Kant Baltic Federal University, Russia.

E-mail: VGordova@kantiana.ru