

И. А. Степанян, В. А. Изранов
С. А. Степанян, И. И. Аштарханова
И. Б. Иванов, Е. С. Коноплёва

ДВУХМЕРНАЯ ЭЛАСТОГРАФИЯ СДВИГОВОЙ ВОЛНОЙ И РУТИННЫЕ НЕИНВАЗИВНЫЕ ИНДЕКСЫ В ДИАГНОСТИКЕ ФИБРОЗА ПЕЧЕНИ

114

Целью исследования является анализ морфологических изменений печени и выявление наиболее информативного неинвазивного рутинного метода определения фиброза печени. Проанализированы 102 истории болезни пациентов ГБУЗ «Инфекционной больницы Калининградской области» с хроническими гепатитами В и С и циррозом печени вирусной этиологии. Для всех пациентов рассчитаны коэффициент де Ритиса, индексы APRI и FIB-4, проведены ультразвуковое исследование органов брюшной полости с определением размеров обеих долей печени и 2D SWE-эластометрия печени на аппарате SuperSonic Imagine's Aixplorer (Франция). При исследовании рутинных неинвазивных методов диагностики наиболее эффективным оказался индекс APRI. Проведение 2D SWE-эластометрии позволяет определить минимальные и умеренные фиброзные изменения в паренхиме печени. Выявлено, что левая доля увеличивается при минимальных фиброзных изменениях. Комплексное применение индексов APRI и FIB-4 с проведением 2D SWE-эластометрии больным с хроническими вирусными гепатитами является неинвазивной альтернативой диагностики фиброза и цирроза печени и может снизить потребность в проведении биопсий печени.

The aim of the study is to analyze the morphophysiological changes in the liver and to identify the most informative non-invasive routine method for the determination of liver fibrosis. 102 case histories of patients of the Kaliningrad regional Infectious Disease hospital with chronic hepatitis B and C and liver cirrhosis of viral etiology were analyzed. For all patients, de Ritis coefficient, APRI and FIB-4 indices were calculated, ultrasound examination of the abdominal organs with determination of the sizes of both lobes of the liver and 2D liver SWE elastometry were performed using a SuperSonic Imagine Aixplorer (France). In the study of routine non-invasive diagnostic methods, the APRI index proved to be the most effective. 2D SWE elastometry allows determining the minimal and moderate fibrous changes in the liver parenchyma. It was revealed that the left lobe increases with minimal fibrous changes. The integrated use of the APRI and FIB-4 indices with 2D SWE elastometry in patients with chronic viral hepatitis is a non-invasive alternative to diagnosing fibrosis and cirrhosis and may reduce the need for liver biopsies.

Ключевые слова: диффузные заболевания печени, хронический гепатит В и С, неинвазивные методы диагностики, 2D SWE-эластометрия.

Keywords: diffuse liver disease, chronic hepatitis B and C, non-invasive diagnostic methods, 2D SWE elastometry.



Введение

Диагностика и лечение хронических диффузных заболеваний печени представляют одну из наиболее актуальных проблем современной гепатологии в связи с распространенностью патологии, ухудшением качества жизни больных и увеличением смертности от осложнений. По статистике Всемирной организации здравоохранения (ВОЗ), смертность от цирроза и рака печени в мире возросла: если в 2000 г. цирроз занимал 13-е место среди причин смертности, а рак печени — 20-е, то в 2017 г. — 11-е и 16-е места соответственно.

Фиброз печени, ключевое звено в развитии патологического процесса в ткани печени [1], — результат хронического повреждения печеночной ткани и чрезмерного накопления внеклеточных матриксных протеинов, развивается под воздействием различных этиологических факторов: вирусных и аутоиммунных гепатитов, токсических воздействий, метаболических нарушений (жировые гепатозы, амилоидозы, гемохроматозы), врожденных и приобретенных иммунодефицитных состояний, гематологических заболеваний, хронической сердечной недостаточности. Прогноз и тактика ведения пациентов с хроническими заболеваниями печени любой этиологии во многом определяются степенью развития и протяженностью фиброза, который является своего рода мерой активности, распространенности и длительности существования патологических изменений в печени [2].

Основной путь прогрессирования хронических диффузных заболеваний печени — развитие последовательных стадий фиброза с формированием в конечном итоге цирроза и повышением риска развития гепатоцеллюлярной карциномы [3]. Фиброз печени длительное время протекает бессимптомно и зачастую больные обращаются за медицинской помощью только при развитии цирроза и его осложнений [2].

Диагностирование фиброза на ранней стадии позволяет провести своевременную терапию и остановить или замедлить прогрессирование болезни до конечной стадии декомпенсированного цирроза [4]. В связи с этим в медицинскую практику стали широко внедряться различные методы неинвазивной диагностики фиброза печени, не имеющие противопоказаний и осложнений, в отличие от биопсии печени — «золотого стандарта» в диагностике фиброза.

Интерпретация результатов исследования трансаминаз аланинаминотрансферазы (АЛТ) и аспартатаминотрансферазы (АСТ) в сыворотке крови как обязательного скринингового теста приобретает все большую актуальность [5]. В большинстве случаев АЛТ и АСТ считаются целевыми маркерами повреждения и некроза гепатоцитов [6].

В практике врачи-клиницисты, кроме прямых значений трансаминаз, также берут во внимание соотношение АСТ/АЛТ, называемое коэффициентом де Ритиса. В норме его значение составляет $1,3 \pm 0,4$. Значимость коэффициента де Ритиса в сыворотке крови была многократно изучена при различных патологических процессах печени. Анализ современных публикаций демонстрирует следующее: при



неосложненных вирусных гепатитах или неалкогольных поражениях печени коэффициент не превышает 1 или снижается до 0,6–0,8; повышение коэффициента более 1,4 отмечается при тяжелых алкогольных и токсических поражениях печени с деструкцией основной массы гепатоцитов и при циррозах, либо при других нозологиях (инфаркте миокарда, миокардитах, кардиомиопатиях, болезнях накопления, например, при болезни Вильсона – Коновалова коэффициент может превышать 4) [7].

Показатель отношения аспартатаминотрансферазы к числу тромбоцитов (APRI, Aspartate aminotransferase to Platelet Ratio Index; вычисляется по формуле $ACT \times 100 / \text{верхний предел нормы } ACT \times \text{уровень тромбоцитов}$) был предложен как неинвазивный и легкодоступный инструмент для оценки фиброза печени при хроническом гепатите В и С [8].

Существует также недорогой и неинвазивный тест под названием FIB-4 (Fibrosis-4), который включает стандартные биохимические значения (ALT, AST), количество тромбоцитов как показатель тяжести фиброза, возраст пациента [9] и рассчитывается следующим образом: $\text{возраст (в годах)} \times ACT / \text{уровень тромбоцитов} \times \sqrt{ALT}$.

На протяжении всей истории медицины пальпация тканей считалась важным диагностическим методом. Твердость / жесткость паренхимы являются ключевым свойством патологически измененных тканей. При пальпации опухолевая структура ощущается более жесткой по сравнению с окружающими тканями [10]. В последние десятилетия появились диагностические методы, позволяющие визуализировать жесткость ткани: методы эластографии и эластометрии – развитие «ультразвуковой пальпации».

Жесткость печени коррелирует со степенью фиброза и косвенно с портальной гипертензией, то есть при фиброзных изменениях печени диффузно повышается жесткость ее ткани (снижается эластичность) [11]. Эластографическая оценка жесткости печени, будучи замещающим маркером фиброза печени, в последние годы все более широко внедряется для неинвазивной оценки и стадирования фиброза у пациентов с хроническими заболеваниями печени [12].

При проведении двумерной эластографии сдвиговой волной (Supersonic shear wave elastography, 2D SWE) происходит смещение тканей на различной глубине за счет множественных фокусированных акустических импульсов. В основе эластографии сдвиговой волной лежит определение скорости распространения сдвиговой (поперечной) волны – количественная оценка жесткости печени. Сдвиговые волны являются поперечными в отличие от продольных ультразвуковых волн и распространяются в тканях более медленно. Чем выше скорость сдвиговой волны, тем больше жесткость печени. На основе полученных результатов в окне интерфейса формируется цветовая карта (с изменением цвета от синего при F0 до красного при F4 степени фиброза), которая накладывается на обычную серошкальную информацию (В-режим) – качественная оценка жесткости тканей. 2D SWE-эластометрию возможно проводить многократно благодаря безопасности и неинвазивности исследования.



Целью исследования стал анализ морфофизиологических изменений печени и выявление наиболее информативного неинвазивного рутинного метода определения фиброза печени. Задача заключалась в сравнительной характеристике между стадией фиброза печени по условной шкале METAVIR, полученной при проведении 2D SWE-эластометрии, и значениями аминотрансфераз (АЛТ и АСТ), коэффициентом де Ритиса, расчетными индексами определения фиброза печени (APRI, FIB-4) и размерами печени.

Материалы и методы

После получения информированного согласия нами были проанализированы 102 истории болезни пациентов ГБУЗ «Инфекционная больница Калининградской области» с хроническим гепатитом В (14 пациентов), хроническим гепатитом С (56 пациентов), циррозом печени вирусной этиологии (32 пациента). Возраст пациентов составил от 2 до 73 лет.

На основании лабораторных анализов (общий анализ крови, биохимический анализ крови) для всех пациентов были рассчитаны неинвазивные маркеры фиброза печени: коэффициент де Ритиса, APRI и FIB-4.

Всем исследуемым пациентам было проведено ультразвуковое исследование органов брюшной полости с определением размеров обеих долей печени и 2D SWE-эластометрия печени на аппарате SuperSonic Imagine's Aixplorer (Франция) с измерением жесткости паренхимы и определением стадии фиброза по условной шкале METAVIR от F0 до F4 (рис. 1).

Шкала METAVIR

F0	отсутствие фиброза	0,70 - 1,39 м/с
F1	расширение портальных трактов без формирования септ	1,40 - 1,55 м/с
F2	портальный фиброз в сочетании с единичными септами	1,56 - 1,78 м/с
F3	портальный фиброз в сочетании с множественными септами без ложных долек	1,79 - 2,04 м/с
F4	цирроз печени	более 2,04 м/с

Рис. 1. Стадия фиброза по условной шкале METAVIR, гистологическая оценка фиброза и соответствующая скорость сдвиговой волны

2D SWE-эластометрия печени проводилась в положении пациентов на спине с отведенной за голову правой верхней конечностью в состоянии задержки дыхания или при спокойном дыхании, конвексный дат-



чик устанавливался в VII, VIII, IX межреберьях по передней и/или средней подмышечным линиям. У каждого пациента проводилось от 9 до 12 измерений скорости сдвиговой волны (в м/с) в 5–6 сегментах печени на глубине 2–6 см от капсулы печени, на основании которых высчитывались средние значения и медиана [13–17]. Допустимый интерквартильный размах (IQR) составлял не более 30 %.

Результаты и обсуждение

При общем анализе выборки пациентов с гепатитом В и С и циррозом печени результаты оказались статистически достоверными ($p \leq 0,05$), но коэффициент де Ритиса не вышел за границы нормы. Для данной работы более информативными являются индексы APRI и FIB-4, повышение которых заметно в рамках анализа общей выборки (табл.).

118

Характеристика общей выборки пациентов

Неинвазивный индекс	Норма	Среднее значение	Стандартное отклонение
Коэффициент де Ритиса	0,91–1,75	1,083	0,051
APRI	0–1	2,516	0,045
FIB-4	0–3,25	3,69	0,04

Нормальная активность трансаминаз не исключает наличия выраженного фиброза. Таким образом, тяжесть поражения печени необходимо оценивать независимо от активности трансаминаз.

Коэффициент де Ритиса по мере увеличения стадии фиброза уменьшался (менее 1), а при циррозе увеличивался (более 1), что свидетельствовало о выраженных деструктивных изменениях печеночной паренхимы.

У пациентов с гепатитом В при увеличении степени фиброза печени рос уровень индекса APRI: в 2 раза при стадии фиброза печени F1–2 по шкале METAVIR (рис. 2).

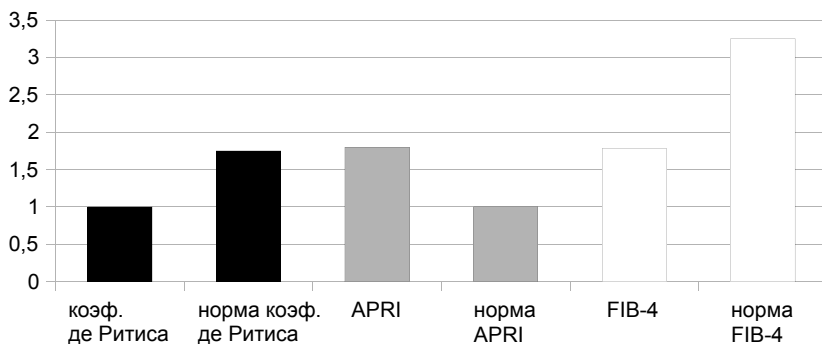


Рис. 2. Значения коэффициента де Ритиса, индексов APRI и FIB-4 при гепатите В, стадия фиброза печени F1–2



У пациентов с гепатитом С индексы APRI и FIB-4 увеличивались одновременно, начиная превышать норму при 3-й степени фиброза печени по шкале METAVIR (рис. 3), при 4-й степени индексы превышают значение нормы в 2 раза (рис. 4).

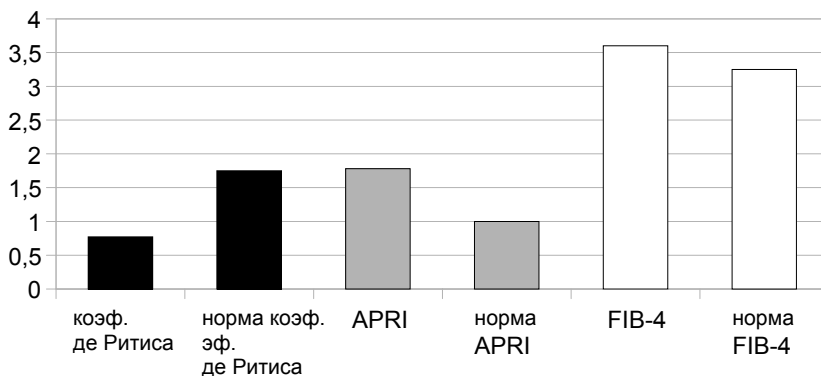


Рис. 3. Значения коэффициента де Ритиса, индексов APRI и FIB-4 при гепатите С, стадия фиброза печени F3

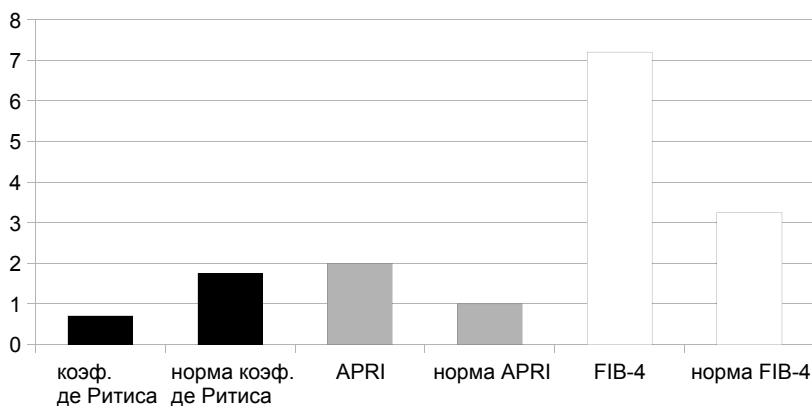


Рис. 4. Значения коэффициента де Ритиса, индексов APRI и FIB-4 при гепатите С, стадия фиброза печени F4

У пациентов с диагностированным циррозом печени и F4 по условной шкале METAVIR результаты индексов APRI и FIB-4 значительно превышали норму (рис. 5).

Изменение размеров печени — существенный индикатор наличия патологического процесса. Частой реакцией печени на патологический процесс является гепатомегалия. В нашем исследовании было выявлено, что при диффузных поражениях печени сначала увеличиваются размеры левой доли (со стадии F0–1), а размеры правой доли превышают норму на более поздних стадиях фиброза (с F2).

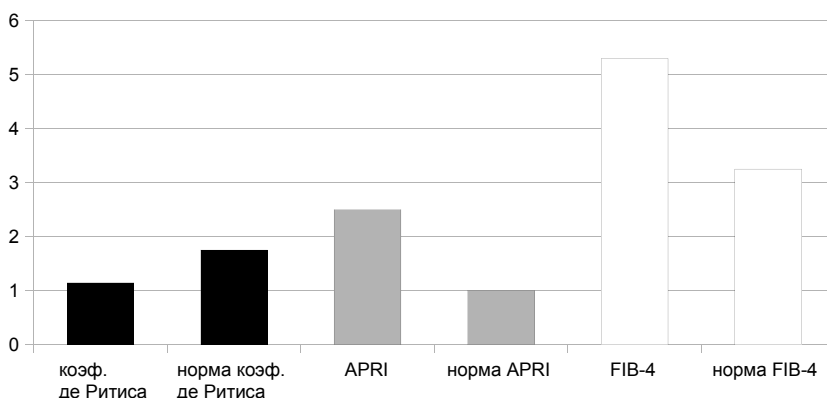


Рис. 5. Значения коэффициента де Ритиса, индексов APRI и FIB-4 при циррозе печени

Заключение

1. Наиболее эффективный метод определения фиброза печени — 2D SWE-эластометрия, определяющая минимальные изменения в паренхиме печени.

2. При исследовании рутинных неинвазивных методов диагностики наиболее информативным оказался индекс APRI, который возрастал со стадии фиброза F3 при гепатите С и F1–2 при гепатите В. Индекс FIB-4 также возрастал, но на более поздних стадиях фиброза.

3. При исследовании размеров печени наиболее чувствительной оказалась левая доля, увеличивающаяся при минимальных фиброзных изменениях (с F0–1), правая доля печени увеличивалась на более поздних стадиях фиброзирования (с F2).

Таким образом, комплексное применение индексов APRI и FIB-4 с проведением 2D SWE-эластометрии больным хроническими вирусными гепатитами позволяет с высокой точностью определить степень выраженности патологических изменений, в том числе ранних стадий фиброза (F1-F2), является неинвазивной альтернативой диагностики фиброза и цирроза печени и может снизить потребность в проведении биопсий печени. Данные методы дают возможность выполнять скрининг, осуществлять динамический контроль, оценивая эффективность лечения, темпы прогрессирования заболевания.

Список литературы

1. Диденко В.И. Современные методы определения фиброза печени // Гастроэнтерология. 2013. №2. С. 28–35.
2. Шептулина А.Ф., Широкова Е.Н., Ивашкин В.Т. Неинвазивная диагностика фиброза печени: роль сывороточных маркеров // Российский журнал гастроэнтерологии, гепатологии, колопроктологии. 2015. №2. С. 28–40.
3. Павлов Ч.С., Глушенков Д.В., Ивашкин В.Т. Современные возможности эластометрии, фибро- и актитеста в диагностике фиброза печени // Российский журнал гастроэнтерологии, гепатологии, колопроктологии. 2008. №4. С. 43–52.



4. Sande J.S., Verjee S., Vinayak S. Ultrasound shear wave elastography and liver fibrosis: A Prospective Multicenter Study // World J. Hepatol. 2017. Vol. 9, №1. P. 38–47.

5. Бабак О.Я. Клиническое значение и диагностическая тактика при повышении уровня трансаминаз в сыворотке крови при отсутствии клинических проявлений. URL: <http://m-l.com.ua/?aid=884> (дата обращения: 19.08.2018).

6. Green R.M., Flamm S. American Gastroenterological Association technical review on the evaluation of liver chemistry tests // Gastroenterology. 2002. Vol. 123, №4. P. 1367–1384.

7. Pratt D.S., Kaplan M.M. Evaluation of abnormal liver-enzyme results in asymptomatic patients // N. Engl. J. Med. 2000. Vol. 342, №17. P. 1266–1271.

8. Loeza-del-Castillo A., Paz-Pineda F., Oviedo-Cárdenas E. et al. AST to platelet ratio index (APRI) for the noninvasive evaluation of liver fibrosis // Annals of Hepatology. 2008. Vol. 7, №4. P. 350–357.

9. Vallet-Pichard A., Mallet V., Nalpas B., Verkarre V. et al. FIB-4: an inexpensive and accurate marker of fibrosis in HCV infection. Comparison with liver biopsy and fibrotest // Hepatology. 2007. Vol. 46, №1. P. 32–36.

10. Dietrich C.F., Barr R.G., Farrokh A. et al. Strain Elastography – How To Do It? // Ultrasound Int Open. 2017. Vol. 3, №4. P. 137–149.

11. Дитрих К.Ф., Бембер Дж., Берзиготти А. Руководство и рекомендации EFSUMB по клиническому использованию ультразвуковой эластографии печени. URL: <https://rh.ua/ru/statti/rukovodstvo-rekomendacii-efsumb-po-klinicheskomu-ispolzovaniyu-ultrazvukovoj-elastografii-pecheni/> (дата обращения: 02.09.2018).

12. Karlas T., Berger G., Garnov N. et al. Estimating steatosis and fibrosis: Comparison of acoustic structure quantification with established techniques // World J Gastroenterol. 2015. Vol. 21, №16. P. 4894–4902.

13. Изранов В.А., Степанян И.А., Мартинович М.В. Положение пациента и точки доступа при проведении ARFI-эластометрии печени // Ультразвуковая и функциональная диагностика. 2015. №4.

14. Изранов В.А., Степанян И.А., Мартинович М.В. Выбор оптимального сегмента печени для оценки скорости сдвиговой волны при проведении ARFI-эластометрии печени // Ультразвуковая и функциональная диагностика. 2015. №4.

15. Изранов В.А., Степанян И.А., Мартинович М.В. ARFI-эластометрия печени у здоровых добровольцев: стандартизация методики // Вестник Балтийского федерального университета им. И. Канта. Сер.: Естественные и медицинские науки. 2016. №2. С. 77–85.

16. Кобинец Ю.В., Изранов В.А., Мартинович М.В. и др. Эхографическая семиотика диффузных изменений печени – верификация методом точечной эластографии сдвиговой волны // Вестник Балтийского федерального университета им. И. Канта. Сер.: Естественные и медицинские науки. 2017. №3. С. 6–14.

17. Степанян И.А., Кобинец Ю.В., Изранов В.А., Овчинников О.И. Диффузные изменения печени: оценка эффективности диагностики методом стандартизированной ARFI-эластометрии // Лучевая диагностика и терапия. 2018. №1. С. 30–35.

Об авторах

Ирина Андраниковна Степанян – асп., Балтийский федеральный университет им. И. Канта; врач УЗД, Инфекционная больница Калининградской области, Россия.

E-mail: irina.stepanyan.7@gmail.com



Владимир Александрович Изранов — д-р мед. наук, проф.; врач УЗД Клинико-диагностического центра, Балтийский федеральный университет им. И. Канта, Россия.

E-mail: VIzranov@kantiana.ru

Степан Андраникович Степанян — студ., Балтийский федеральный университет им. И. Канта, Россия.

E-mail: nomen.medicini@mail.ru

Ирина Исмаиловна Аштарханова — студ., Балтийский федеральный университет им. И. Канта, Россия.

E-mail: amirairina2005@mail.ru

Игорь Борисович Иванов — зам. главного врача по медицинской части, Инфекционная больница Калининградской области, главный внештатный специалист-инфекционист Минздрава Калининградской области, Россия.

E-mail: inf-bol@infomed39.ru

Елена Сергеевна Коноплёва — канд. биол. наук, ст. преп., Балтийский федеральный университет им. И. Канта, Россия.

E-mail: tolstenskova-es@rambler.ru

The authors

Irina A. Stepanyan, PhD student, Immanuel Kant Baltic Federal University; doctor of ultrasound diagnostics, Kaliningrad regional Infectious Disease hospital, Russia.

E-mail: irina.stepanyan.7@gmail.com

Prof. Vladimir A. Izranov, doctor of ultrasonic diagnostics of the diagnostic center, Immanuel Kant Baltic Federal University, Russia.

E-mail: VIzranov@kantiana.ru

Stepan A. Stepanyan, student, Immanuel Kant Baltic Federal University, Russia.

E-mail: nomen.medicini@mail.ru

Irina I. Ashtarkhanova, student, Immanuel Kant Baltic Federal University, Russia.

E-mail: amirairina2005@mail.ru

Igor B. Ivanov, the Deputy Chief physician, Kaliningrad regional Infectious Disease hospital, the chief freelance infectionist of Ministry of healthcare of the Kaliningrad region, Russia.

E-mail: inf-bol@infomed39.ru

Dr Elena S. Konopleva, Senior lecturer, Immanuel Kant Baltic Federal University, Russia.

E-mail: tolstenskova-es@rambler.ru