

**В. С. Гордова, Л. М. Соловьева  
В. Е. Сергеева, В. А. Изранов**

**МЕТОДИЧЕСКИЕ ПОДХОДЫ К ОСВОЕНИЮ ТЕМЫ  
«ЭПИТЕЛИАЛЬНАЯ ТКАНЬ»**

*Гистология – морфологическая дисциплина базовой части учебной программы, преподавание которой требует тщательного планирования. На практических занятиях студенты учатся применять получаемые знания, классифицировать ту или иную структуру по характерным деталям. Наряду с восприятием и запоминанием информации требуется ее осмысление для воспроизводства на уровне понимания. Этому могут помочь схематические зарисовки, которые можно использовать как во время обучения, так и при проверке знаний.*

*Histology is the morphological discipline of the basic curriculum, the teaching of this discipline requires careful planning. During lessons students learn to practically apply the received knowledge, and also to classify a particular structure by characteristic details. Perceiving and memorizing information is not enough for full comprehension and reproduction. This can be assisted by schematic sketches both in training, and when testing knowledge.*

**Ключевые слова:** медицинская гистология, ткань, клетки, преподавание.

**Key words:** medical histology, tissue, cells, teaching.

**Общие понятия**

Гистология – второй (после анатомии) базовый сугубо медицинский предмет в системе высшего медицинского образования, и его изучение начинается на первом курсе. Именно эта дисциплина знакомит студента с основными принципами клинического мышления, которое будет необходимо ему впоследствии для овладения клиническими курсами и проведения дифференциальной диагностики. Во время изучения гистологии студенты обязаны научиться уделять внимание деталям, что очень важно для формирования клинического мышления. Это означает, что будущих врачей надо научить не только принципам освоения дисциплины, включающим запоминание большого количества специфических терминов, но также приемам и способам соотнесения теоретической информации с конкретными гистологическими препаратами. Другими словами, при чтении текста в учебнике студен-



ту надо уметь визуально представлять морфологические структуры, и наоборот: при исследовании под микроскопом материала он должен дать ему четкую, однозначную характеристику с использованием гистологической номенклатуры [12].

Преподавателю надо приложить много усилий, чтобы студенты максимально усвоили общий курс и могли на уровне, доведенном до автоматизма, воспроизводить различные классификации, снабжая их конкретными примерами [6].

Изменение образовательного государственного стандарта повлекло за собой смещение акцента на самостоятельное освоение дисциплины и уменьшение количества академических лекционных часов именно по общим курсам гистологии и анатомии [8]. Таким образом, ответственность за освоение материала, необходимого для изучения тканей, перекладывается на студентов, и задача преподавателя — сориентировать их не только по объему материала, который надо усвоить, но и по учебной литературе, которую следует использовать.

В качестве основной литературы по гистологии Министерство образования Российской Федерации рекомендует несколько учебников и учебных пособий [1–5; 7; 10], все они, обогащенные новыми сведениями о строении клетки и ее производных, на современном уровне излагают основы эмбриологии, цитологии, гистологии, и с каждым переизданием того или иного учебника объем информации увеличивается за счет дополнительного материала. Преподавателю следует провести анализ всех доступных учебников и пособий, отметить особенности каждого, оговорить возможные отклонения понятийного аппарата от гистологической номенклатуры [12].

В связи с вышеизложенным мы считаем целесообразным дать некоторые установки по самостоятельному изучению общего курса гистологии, которые могут быть полезны не только студентам, но также аспирантам и молодым преподавателям.

### **Эпителиальная ткань**

Рассмотрим методические подходы к освоению темы «Эпителиальная ткань».

Во-первых, нужно наизусть выучить определение ткани в целом и данного вида в частности. Ткань — филогенетически сложившаяся система гистологических элементов, объединенных общей структурой, функцией и происхождением [2].

Вопрос о происхождении эпителиальных тканей остается дискуссионным, и некоторые авторы не относят эндотелий, имеющий мезенхимальное происхождение, к эпителиальной ткани, а определяют его как соединительную ткань [11]. На наш взгляд, студентам достаточно выучить подробную классификация эпителиев по происхождению, представленную в таблице.



**Источники эмбрионального гистогенеза эпителиев  
(из [10], с изменениями)**

Эмбриональные зачатки	Эпителии
<i>Зародышевая эктодерма</i> Кожная эктодерма  Плакодная эктодерма	Многослойные эпителии кожного типа и их производные (железы, волосы, ногти, эмаль и кутикула зуба) Эпителий сенсорного типа (органы слуха и равновесия); эпителий хрусталика глаза
<i>Зародышевая энтодерма</i> Кишечная энтодерма	Однослойный однорядный эпителий кишечного типа и его производные (железы); однослойный многорядный эпителий воздухоносных путей и его производные (железы); однослойный плоский эпителий легочных альвеол
<i>Интеграция зародышевых эктодермы и энтодермы в головном отделе зародыша</i> Прехордальная пластинка	Многослойный эпителий жаберных карманов и его производные (брахиогенная группа эндокринных желез); многослойный эпителий (неороговевающий) ротовой полости, глотки, пищевода и его производные (железы)
<i>Зародышевая мезодерма</i> Нефротом (сегментная ножка, нефрогонотом)  Висцеральный листок спланхнотома Париетальный листок спланхнотома	Однослойный призматический эпителий почечного типа; однослойный призматический эпителий матки и маточных труб Однослойный плоский эпителий (мезотелий) висцеральных листков серозных оболочек Однослойный плоский эпителий (мезотелий) париетальных листков серозных оболочек
<i>Зародышевая мезенхима</i>	Однослойный плоский эпителий (эндотелий) сосудов и эндокарда сердца
<i>Интеграция зародышевых эктодермы, энтодермы, мезодермы (нефротомов) и части аллантоиса в каудальном отделе тела зародыша</i> Мочеполовой синус	Многослойный переходный эпителий мочевыводящих путей

Под эпителиальной тканью подразумевают совокупность дифференцированных клеток, тесно расположенных в виде пласта на базальной мембране (пластинке) на границе с внешней или внутренней средой. В некоторых учебниках понятие «эпителиальная ткань» заменено понятием «эпителиальные ткани», и это обусловлено тем, что существует два типа эпителия – железистый и поверхностный, который, в свою очередь, подразделяют на покровный и выстилающий.



Следует обратить внимание на то, что в определении эпителиальной ткани заложены пять признаков, которые отличают эту ткань от всех остальных.

Эпителиальная ткань — совокупность дифферонов полярно дифференцированных (5) клеток, тесно (2) расположенных в виде пласта (3) на базальной мембране (4) на границе (1) с внешней или внутренней средой. Цифры в скобках указывают на порядок изложения материала в учебниках [3]. Так, пограничное расположение эпителиальной ткани определяет структуру всех ее разновидностей. На поверхности тела (тонкая и толстая кожа) располагается покровный эпителий, на поверхности слизистых оболочек (просветы пищеварительной трубки, мочеполовых путей, дыхательных путей) и вторичных полостей тела (перикардиальная, плевральная, брюшная) — выстилающий. Кроме того, эпителиальная ткань входит в состав паренхимы внутренних органов, где создает условия для их подвижности (экскурсия легких и т.д.).

Эпителиальная ткань характеризуется большим количеством клеток и небольшим количеством межклеточного вещества. Клетки (эпителиоциты) располагаются в виде сплошных пластов, что обуславливает пограничную функцию эпителия и его способность покрывать большие по площади поверхности. Клетки в составе эпителиального пласта тесно связаны простыми и сложными (замыкающими, сцепляющими, коммуникационными) клеточными контактами.

Отдельное внимание следует уделить базальной мембране. Это слой межклеточного вещества, который образован деятельностью клеток двух видов ткани — эпителиальной, располагающейся сверху, и подлежащей соединительной ткани. В самой базальной мембране выделяют светлую пластинку (прозрачный слой, прозрачная пластинка), темную (плотную) пластинку (темный слой) и базальную фиброретикулярную пластинку (коллагеновые волокна со стороны подлежащей соединительной ткани) [3; 12]. Темная пластинка отличается от светлой большим содержанием сложных белков, гликопротеидов, протеогликанов — именно они придают ей темный цвет при электронной микроскопии. В некоторых учебниках особо подчеркивается, что базальная мембрана существенным образом отличается по строению от собственно клеточной мембраны [7; 11].

Эпителиоциты прикрепляются к базальной мембране, поэтому в них выделяют базальную и апикальную части, которые значительно отличаются друг от друга, причем отличия касаются и структуры, и функции. Базальная часть ответственна за питание и дыхание клетки, которое происходит путем диффузии питательных веществ и газов через базальную мембрану, поскольку кровеносных и лимфатических сосудов в эпителии нет. Апикальные части клеток в зависимости от локализации и функций эпителия также могут иметь свои особенности.

Таким образом, студенту в первую очередь следует усвоить пять основных признаков эпителиальной ткани, потому что именно они лежат в основе многочисленных классификаций этой ткани.



Количество клеток пласта, соприкасающихся с базальной мембраной, дает возможность классифицировать эпителии на однослойные (все эпителиальные клетки соприкасаются с базальной мембраной) и многослойные (не все клетки соприкасаются с базальной мембраной).

В зависимости от клеточного состава эпителии делят на однорядный (ряд состоит из одинаковых клеток, и поэтому ядра их находятся на одном уровне) и многорядный (клетки ряда имеют разное строение, и поэтому ядра их находятся на разных уровнях). Кроме того, в зависимости от апикальной части эпителиоцитов (снабжены ресничками или микроворсинками), однослойный эпителий подразделяют на реснитчатый и каемчатый (рис. 1, 2).

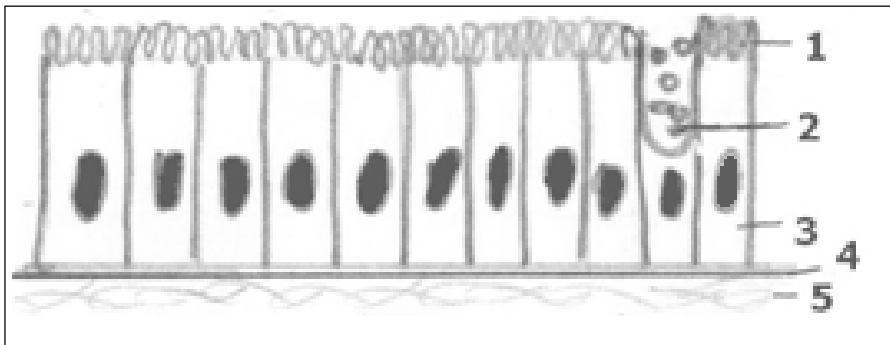


Рис. 1. Столбчатый (призматический) каемчатый эпителий:

- 1 – каемка; 2 – бокаловидная клетка; 3 – столбчатая (призматическая) клетка;  
4 – базальная мембрана; 5 – соединительная ткань

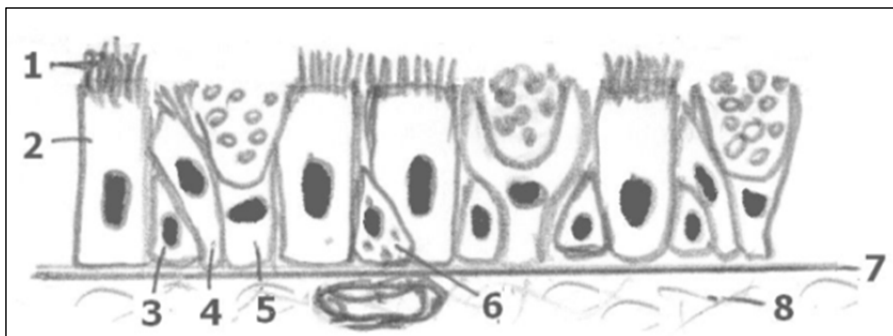


Рис. 2. Многорядный призматический реснитчатый эпителий:

- 1 – реснички; 2 – столбчатая клетка; 3 – малая вставочная клетка;  
4 – большая вставочная клетка; 5 – бокаловидная клетка; 6 – эндокринная клетка;  
7 – базальная мембрана; 8 – соединительная ткань

От умения студента изобразить на одном листе кубический, цилиндрический и плоский эпителий с характерными для каждого особенностями можно судить о степени освоения им учебного материала.



Что касается многослойных эпителиев, следует добиваться понимания того, что у переходного эпителия ядра имеют округлую форму, одинаковы во всех слоях, а в многослойных плоских эпителиях (ороговевающем и неороговевающем) наблюдается полиморфизм ядер (рис. 3).

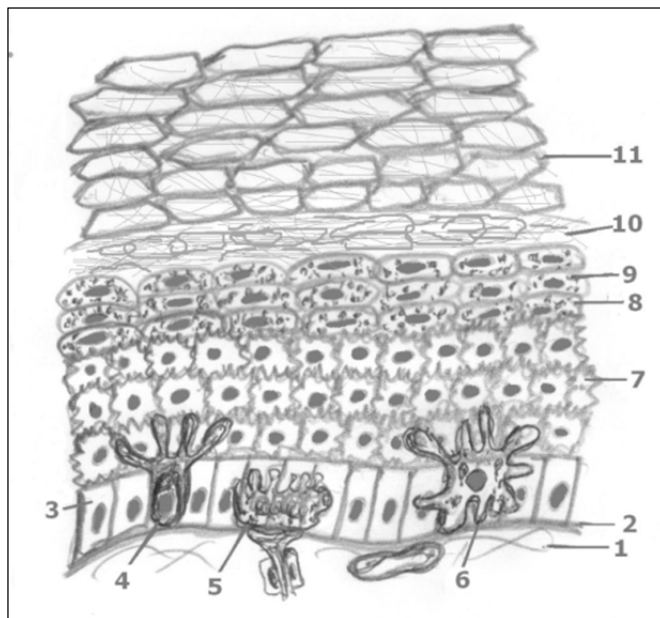


Рис. 3. Многослойный ороговевающий эпителий:

- 1 – соединительная ткань; 2 – базальная мембрана; 3 – базальный (призматический) эпителиоцит; 4 – меланоцит; 5 – клетка Меркеля; 6 – клетка Лангерганса; 7 – эпителиоцит шиповатого слоя; 8 – эпителиоцит зернистого слоя; 9 – гранулы кератогиалина; 10 – блестящий слой; 11 – роговые чешуйки

Эпителиальная ткань – основная функционирующая ткань желез; железистые эпителии классифицируются по типу секреции, составу секрета и др. Классификация многоклеточных желез предусматривает особенности строения секреторных отделов и выводных протоков [7]. На наш взгляд, это отдельная тема для изучения.

При освоении гистологии мы рекомендуем обращать внимание на структурирование материала, выделение общих и индивидуальных особенностей каждой разновидности ткани. Недостаточно просто выучить текст из учебника или визуально запомнить какой-либо препарат – необходимо научиться выделять структурно-функциональные элементы в каждом из них. Для этого нужно уметь схематически изображать любую морфологическую структуру таким образом, чтобы рисунок максимально отображал владение понятийным аппаратом предмета. В зависимости от того, может ли студент изобразить на одном листе кубический, цилиндрический и плоский эпителий с характерными для каждого особенностями, можно судить о степени освоения им учебного материала.



При освоении каждой темы обучаемым предлагаются готовые схематические рисунки, отражающие морфологические особенности клеток, тканей или органов. На зачете или экзамене требуется дополнить устный ответ воспроизведением этих схематических рисунков, и в зависимости от правильности их воспроизведения экзаменатор выстраивает диалог, по результатам которого ставит ту или иную оценку. Этот простой прием позволяет судить о степени подготовленности студента к экзамену и одновременно снимает все вопросы об использовании дополнительных источников информации, в том числе высокотехнологичных.

### Список литературы

55

1. *Гистология: схемы, таблицы и ситуационные задачи по частной гистологии человека* : учеб. пособ. / С.Ю. Виноградов [и др.]. М., 2012.
2. *Гистология: введение в патологию* : учебник / Н.В. Бойчук [и др.] ; под ред. Э.Г. Улугбекова, Ю.А. Чельшева. М., 1998.
3. *Гистология, эмбриология, цитология* / Ю.И. Афанасьев [и др.] ; под ред. Ю.И. Афанасьева, Н.А. Юриной. 6-е изд., перераб. и доп. М., 2014.
4. *Гистология, цитология и эмбриология* : учебник / С.Л. Кузнецов, Н.Н. Мухамбаров. 3-е изд., испр. и доп. М., 2016.
5. *Гистология в схемах и таблицах* : учеб. пособ. / А.Г. Гунин. М., 2016.
6. Диндяев С.В. Методика интерактивного профессионально-ориентированного обучения студентов гистологии, эмбриологии и цитологии с помощью компьютерных средств // Вестник Ивановской медицинской академии. 2012. Т. 17, №1. С. 55–59.
7. *Руководство по гистологии* : учеб. пособ. : в 2 т. / под ред. Р.К. Данилова. СПб., 2011.
8. Ульяновская С.А., Баженов Д.В., Клочкова С.В. Вопросы планирования и организации элективных курсов и регионального компонента образовательных программ на морфологических кафедрах в рамках действующих федеральных государственных образовательных стандартов // Морфология. 2017. Т. 152, №4. С. 79–82.
9. *Цитология и общая гистология в графах* : учеб. пособ. / Ю.В. Погорелов [и др.] ; под ред. Ю.В. Погорелова. Иваново, 1995.
10. *Функциональная морфология тканей* : учеб. метод. пособ. / С.Ю. Виноградов [и др.]. Иваново, 2011.
11. Шубникова Е.А. Эпителиальные ткани : учебник. М., 1996.
12. *Terminologia Histologica*. Международные термины по цитологии и гистологии человека с официальным списком русских эквивалентов / под ред. В.В. Банина, В.Л. Быкова. М., 2009.

### Об авторах

Валентина Сергеевна Гордова — канд. мед. наук, доц., Балтийский федеральный университет им. И. Канта, Россия.

E-mail: VGordova@kantiana.ru

Лариса Михайловна Соловьева — ст. препод., Балтийский федеральный университет им. И. Канта, Россия.

E-mail: larisasolov@mail.ru



Валентина Ефремовна Сергеева — д-р биол. наук, проф., Чувашский государственный университет им. И.Н. Ульянова, Россия.

E-mail: kaf-biology@yandex.ru

Владимир Александрович Изранов — д-р мед. наук, проф., Балтийский федеральный университет им. И. Канта, Россия.

E-mail: Vlzranov@kantiana.ru

#### **The authors**

Dr. Valentina S. Gordova — Associate Professor, the Department of Fundamental Medicine, the Immanuel Kant Baltic Federal University, Russia.

E-mail: crataegi@rambler.ru

Larisa M. Soloveva — Senior Teacher, the Department of Fundamental Medicine, the Immanuel Kant Baltic Federal University, Russia.

E-mail: larisasolov@mail.ru

Prof. Valentina E. Sergeeva — Chuvash State University named after Ilya Nikolayevich Ulyanov, Cheboksary, Russia.

E-mail: kaf-biology@yandex.ru

Prof. Vladimir A. Izranov — Head of the Department of Fundamental Medicine, the Immanuel Kant Baltic Federal University, Russia.

E-mail: Vlzranov@kantiana.ru